

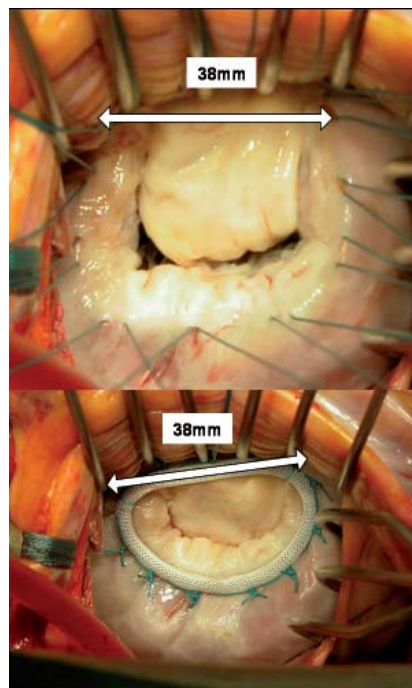
Fester Bestandteil herzchirurgischer Operationsstrategien

# Rekonstruktive Mitralklappenchirurgie

Von Dr. Stephan Geidel, Dr. Michael Laß, Prof. Jörg Ostermeyer

**Obwohl die rekonstruktive Chirurgie der Mitralklappe (MK) inzwischen als fester Bestandteil herzchirurgischer Operationsstrategien angesehen werden kann, stellen sich durch die z. T. erhebliche Komplexität der individuellen kardialen Befunde und der „nicht-kardialen“ Komorbidität vieler MK-Patienten an die behandelnden niedergelassenen Ärztinnen und Ärzte, Kardiologen und Herzchirurgen gleichermaßen große Anforderungen; dies gilt in besonderem Maße für MK-Patienten mit schwer eingeschränkter, myopathischer Ventrikelfunktion.**

Die Umsetzung moderner klinischer Konzepte und herzchirurgischer Strategien hat speziell bei MK-Patienten mit schwer eingeschränkter, myopathischer Ventrikelfunktion zu einer Minimierung des operativen Risikos und optimierten individuellen Langzeitergebnissen geführt. Diese Konzepte beinhalten u. a. die sog. „restriktive“ MK-Ringanuloplastie mittels zwei- oder (neuerdings auch) dreidimensionalem, geometrischem Ringmaterial, welche meist im Rahmen eines Kombinationseingriffs mit gleichzeitiger Koronarsversorgung, der sog. Ablationsbehandlung eines permanenten Vorhofflimmerns (VHF) und/oder einer sekundären Trikuspidalklappeninsuffizienz (TI) erfolgt. Die potentiellen Nachteile eines MK-Ersatzes durch die begrenzte Haltbarkeit von Bioprothesen (10–20 Jahre) und eine obligate dauerhafte Antikoagulation bei mechanischen Kunstklappen einerseits und die Erkenntnis der Bedeutung vollständig bewahrter MK-Strukturen für die linksventrikuläre (LV) Funktion andererseits, haben in Deutschland zu einer vermehrten Anwendung rekonstruktiver MK-Chirurgie geführt. In Deutschland wurden im Jahre 2006 insgesamt 10.510



**Abb. 1: Anulusdilataion mit hochgradiger MI bei einem Patienten mit intakter LV-Funktion (Typ I, oben); Ring-Anuloplastie (unten) mittels eines „normal“ großen Ringes.**

MK-Operationen in 81 herzchirurgischen Kliniken durchgeführt (perioperative Letalität: 7.5 Prozent), wovon 4.531 sog. isolierte (singuläre) MK-Operationen waren (43 Prozent), die übrigen Kombinationseingriffe (57 Prozent), ganz überwiegend im Sinne von Mehrfachklappenoperationen oder zusätzlicher Koronarrevaskularisation; 594 Eingriffe erfolgten in minimal-invasiver Technik über eine rechts anterolaterale Minithorakotomie (5.7 Prozent der Gesamteingriffe). Der Rekonstruktionsanteil stieg bei isolierten MK-Operationen von nur

31 Prozent im Jahre 1998 auf immerhin 56 Prozent im Jahre 2006 an.

Der individuelle MK-morphologische Befund, der entscheidend durch die Ätiologie des Vitiums bestimmt wird (in unserem Patientengut liegt gegenwärtig bei etwa 80 Prozent der Patienten entweder eine sog. degenerative oder eine chronisch ischämische Erkrankung vor), beeinflusst hierbei nicht nur maßgeblich das direkte perioperative Risiko, sondern auch die Langzeitprognose. Während letztere speziell bei „einfachen“ degenerativen MK-Erkrankungen nach erfolgreicher MK-Rekonstruktion (MKR) praktisch normal ist, waren bisherige Einschätzungen chirurgischer Therapieerfolge bei hochgradiger, durch eine schwere Einschränkung der LV-Funktion bedingte MK-Insuffizienz (MI), deutlich verhaltener; und dies nicht nur bzgl. des direkten OP-Risikos (>10–15 Prozent), sondern auch hinsichtlich des Problems eines wohlmöglich relativ rasch (u. U. bereits nach 2–3 Jahren) zu erwartenden Rezidivs der Klappeninsuffizienz nach MKR, einer fortbestehenden erheblichen Belastungseinschränkung durch Progredienz des sog. „myocardial remodeling“ (= komplexer pathomorphologischer Umbauprozess des Myokards) und damit letztlich der deutlich eingeschränkten Gesamtprognose.

## Operationstechnische Gesichtspunkte

Als wichtige allgemeine Regel bei der MKR-Durchführung gilt, dass prä- und intraoperativ äußerst präzise Analysen von Ätiologie, Klappenfunktion und Segmentzuordnung der jeweiligen pathomorphologischen Veränderungen vorgenommen werden müssen, da dies nicht nur unmittelbar die Art und Durchführbarkeit der Rekonstruktion, sondern ebenfalls auch die individuelle Prognose maßgeb-

lich beeinflusst. Die Durchführung einer transthorakalen (TTE; präoperativ) und transösophagealen (TEE; prä- und intraoperativ) Echokardiographie gilt hier als „golden standard“. Eine Linksherzkatheteruntersuchung erfolgt in der Regel ebenfalls (Ausnahme: Patienten jünger als 45 Jahre ohne koronares Risikoprofil).

Ätiologisch lassen sich vier große Gruppen von MK-Erkrankungen unterscheiden:

1. degenerative Erkrankungen mit führendem MI,
2. akut/chronisch ischämisch oder durch eine nicht-ischämische Kardiomyopathie (cardiomyopathy = CMP) bedingte Insuffizienzen mit meist erheblich reduzierter LV-Funktion,
3. akute/chronische Endocarditiden,
4. post-rheumatisch bedingte, kombinierte MK-Erkrankungen mit einem großen Anteil relevanter Klappenstenosen.

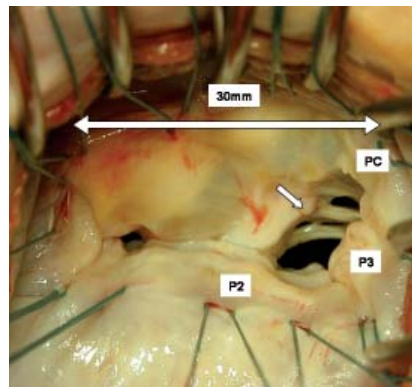
Im Krankengut unserer Klinik (2001–2008) betrug die Verteilung dieser Gruppen 44, 21, 8 und 27 Prozent, wobei jedoch ein deutlicher Rückgang rheumatischer Vitien (2007/08: nur 15 Prozent) und eine erhebliche Zunahme von Patienten mit chronisch ischämischer (ICM) oder dilatativer (DCM) Kardiomyopathie (2007/08: zusammen 36 Prozent) bei einem Anstieg des Gesamtaufkommens MK-chirurgischer Fälle zu beobachten ist (erwartete Fallzahl MK-chirurgischer Eingriffe in unserer Herzchirurgischen Klinik für das Jahr 2008 ca. n=200, entsprechend 75–80 Patienten mit chronisch ischämischer oder DCM-bedingter MI).

Grundsätzlich werden hinsichtlich der Klappenfunktionsstörung drei Typen unterschieden:

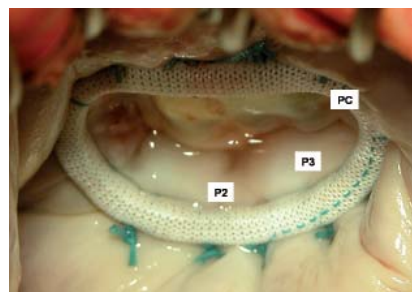
- Normale Segelbewegung (Typ I),
- Prolaps (Typ II),
- Restriktion (Typ IIIa/b).

Bei MK-Patienten mit ICM oder DCM liegt typischerweise eine kombinierte Störung vom Typ I/IIIb (Anulusdilatation + restriktive Segelbewegung als Folge einer eingeschränkten LV-Funktion) vor. Bei der Durchführung einer MKR wird grundsätzlich das Ziel verfolgt, die Klappenfunktionsstörung vollständig zu beheben, einen symmetrischen Schließungsrand zu bewahren und die gesamte Rekonstruktion durch Stabilisieren des MK-Anulus dauerhaft zu sichern. Die Anuloplastie durch ein stabiles Ringimplantat dient (speziell

bei degenerativen Erkrankungen) somit nicht nur der Wiederherstellung des annähernd „ursprünglichen“ Anulusdurchmessers, sondern auch einer verlässlichen Stabilisierung einer Segelreparatur. Normalerweise wird hierzu ein Ring gewählt, dessen sog. Sizer exakt der Größe des vorderen (anterioren) Segels entspricht (meist „rigides“ Ringmaterial der Größen 30–38; Ausnahme: sog. „Downsizing“; s. u.), wobei der Zahlenwert dem Abstand beider Kommissuren (anterior commissure=AC, posterior commissure=PC) in Millimetern entsprechen sollte (Abb. 1). Bei nicht exakt gemessener Ringgröße steigt insbesondere bei degenerativen MK-Erkrankungen das Risiko einer fortbestehenden Insuffizienz (z. B. SAM=systolic anterior motion). Dies verhält sich bei ICM- und DCM-Patienten (s. u.) grund-



**Abb. 2a:** Chronisch ischämische MI nach Herz hinterwandinfarkt (mit echokardiographisch posterior asymmetrischer Segelbewegung im Segmentbereich P2, P3 und der posterioren Kommissur (PC) und exzentrischem Jet); LVEF: 35 %.



**Abb. 2b:** Ringanuloplastie mittels eines 3-dimensionalen, asymmetrischen Carpentier-McCarthy-Adams IMR ETlogix Anuloplasty Ringes (Edwards Lifesciences LLC, Irvine, USA) der Größe 28 (Downsizing um 1 Ringgröße).

sätzlich anders! Die Beurteilung einer Rekonstruktion erfolgt intraoperativ im TEE. Ein Refluxgrad 0–1 gilt als gutes Ergebnis, ein Refluxgrad größer 1 sollte wegen des hohen Risikos einer späteren Re-Operation nicht belassen werden.

## ICM- oder DCM-bedingte Mitralinsuffizienz

Üblicherweise führt bei chronisch ischämischer MI und LV-Funktionsstörung (Kombination Typ I/IIIb) entweder ein im Hinterseitenwandbereich gelegener Infarkt durch Restriktion von im hinteren (posterioren) Segelbereich lokalisierten Chordae (meist Segmentbereich P3; posterior asymmetrische Segelbewegung mit exzentrischem Jet; Abb. 2 a+b) oder ein im Vorderseitenwandbereich gelegenes Infarktareal durch apikal symmetrische Restriktion (zentraler Jet) zum inkompletten Klappenschluss (Abb. 3 a–c). Liegt somit eine relevante Typ-IIIb-Komponente vor, gilt eine sog. restriktive MK-Ringanuloplastie inzwischen als die Rekonstruktions-Methode der Wahl.

Diese führt durch eine Reduktion des anteroposterioren (AP) MK-Durchmessers (=downsizing) zu einer Änderung der Ventrikel- und Klappengeometrie und hat zusätzlich einen entlastenden Einfluss auf den Halteapparat und damit auf den Klappenschluss. Zum konventionellen „Downsizing“ mittels zwei-dimensionalem Ringmaterials werden i. d. R. Ringe der Größe 24–30 verwendet; als Regel gilt: „Je schlechter der Ventrikel, desto kleiner der Ring“, d. h. „normale“ Ringgröße [s. o.] minus 2 (–4) Größen.

Das Vorgehen bei DCM ist praktisch identisch, allerdings liegt hierbei in den meisten Fällen eine globale myokardiale Funktionsstörung mit apikal symmetrischer Segelbewegung vor. Seit 2006 verwenden wir bei ICM/DCM-Patienten alternativ und mit sehr gutem Erfolg Anuloplastieringe mit einer bereits reduzierten AP-Distanz und einem für die jeweilige Funktionsstörung spezifisch asymmetrischen (Abb. 2 a+b) oder symmetrischen (Abb. 3 a–c) dreidimensionalen „geometrischen“ Design (n=36 Patienten bis März 2008). Durch Anuloplastieringe dieser Art soll eine insgesamt bessere MK-Öffnung bei größerer Ringoberfläche gewährleistet und eine deutliche Verkleinerung der MK zumindest in einem Teil der Fälle vermieden werden. Die Prognose der MK-Patienten mit dem Krankheitsbild der ischämischen oder dilatativen Kardiomyopathie hängt natürlich

ganz entscheidend vom präoperativen klinischen Zustand, der LV-Funktion und – bei bestehender koronarer Herzkrankheit (KHK) – von den koronaren Revaskularisationsmöglichkeiten ab. Hinsichtlich der Art des gewählten Bypassmaterials gilt mittlerweile vielerorts die Devise, dass je jünger der Patient, je besser die LV-Funktion und je geringer die Komorbidität, desto mehr arterielle Grafts zur Revaskularisation Anwendung finden sollten; bei Kombinationseingriffen und schwer eingeschränkter Kammerfunktion muss jedoch insbesondere bei älteren Patienten mitunter auf das Konzept einer kompletten arteriellen Revaskularisation verzichtet werden, um die Dauer und Komplexität des Eingriffs zu begrenzen. Bei alleiniger MK-Anulusdilatation (isolierter Typ I) und intakter LV-Funktion erfolgt keine Reduktion der AP-Distanz, sondern die Implantation eines Anuloplastierendes, dessen Sizer exakt der Größe des anterioren Segels entspricht (Abb. 1).

### Vorhofflimmern, Tricuspidalklappeninsuffizienz

Zur Behandlung eines permanenten VHF, das durch ein erhebliches thromboembolisches Risiko und eingeschränkte Hämodynamik die postoperative Prognose deutlich beeinträchtigen kann, bieten sich moderne Ablationstechniken an. Der Ablationserfolg (stabiler Sinusrhythmus) hängt nach unserer Erfahrung entscheidend von der Größe des linken Vorhofs (LA) und der präoperativen Dauer des permanenten VHF ab und lag in unserem Patientengut (Februar 2001 bis April 2008; n=283, davon n=170 MK-Fälle) bei kleinem LA ( $\leq 55$  mm) und relativ kurzer Dauer des permanenten VHF (<5 Jahre) und einer Nachbeobachtungszeit von bis zu sieben Jahren im MK-chirurgischen Patientengut bei 83 bzw. 90 Prozent.

Dreißig Prozent der Patienten mit hochgradigem MK-Problem weisen zusätzlich auch eine relevante sekundäre TI auf. Eine TI  $\geq$  II Grades sollte aus prognostischen Gründen mit versorgt werden. Als alternative Verfahren gelten ebenfalls die Anuloplastie mittels Ringimplantat und die sog. „De Vega-Plastik“. Bei hochgradiger TI oder zusätzlichen pathomorphologischen Veränderungen (z. B. im Sinne eines Segelprolaps) ist eine Ringanuloplastie obligat; ggf. sind auch chirurgische Maßnahmen im Bereich der TK-Segel (z. B. im Sinne einer sog. Kommissuren- oder Segelplastik) notwendig. Das

Prinzip der De Vega-Plastik besteht in einer Raffung des anterioren und posterioren Anulus durch zwei fortlaufende intraanuläre Nähte. Der durch das Septum definierte Anteil ist i. d. R. nicht dilatiert und wird (auch um die in diesem Bereich verlaufenden Reizleitungsbahnen des AV-Knotens und des His-Bündels zu schonen) ausgespart. Zur Ringanuloplastie werden inzwischen möglichst „offene“ Ringe mit einer physiologischeren dreidimensionalen Form gewählt.

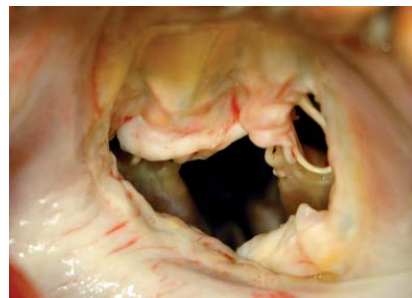

Abb. 3a: Chronisch ischämische MI nach Vorderseitenwandinfarkt (mit echokardiographisch apikal symmetrischer Segelbewegung und zentralem Jet) bei einem Patienten mit einer LVEF von 28 %.

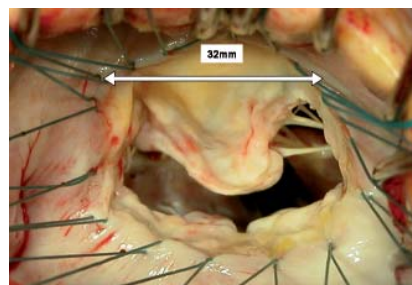


Abb. 3b: Befund nach Vorlegen der Anuloplastienähte.

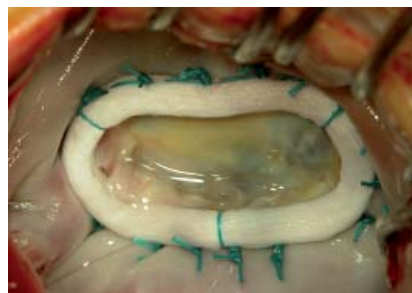

Abb. 3c: Ringanuloplastie mittels eines dreidimensionalen, symmetrischen Geo-Form Anuloplastierendes (Edwards Lifesciences LLC, Irvine, USA) der Größe 32.

### Der chirurgische Zugang

Die MK kann entweder transeptal über den eröffneten rechten Vorhof (seltener bevorzugt) oder oberhalb der rechtsseitigen Pulmonalvenen über eine Inzision im Sulcus interatrialis dargestellt werden (üblicher Zugang nach medianer Sternotomie oder rechts anterolateraler Thorakotomie). Der Anteil minimal-invasiv/endoskopisch über einen rechts anterolateralen Zugang (Abb. 4) durchgeführter MK-Eingriffe ist in Deutschland von 2 Prozent im Jahre 1998 auf knapp 6 Prozent im Jahr 2006 angestiegen (Kalmar, 1999; Gummert, 2007).

Die Vorteile dieses Vorgehens bei einfacher MK-Morphologie und isolierter MK-Erkrankung sind vor allem im kosmetischen Ergebnis, aber auch bei Wiederholungseingriffen durch Minimierung der notwendigen Freipräparation des Herzens zu sehen. Als nachteilig werden der z. T. erhebliche Zeitaufwand und die limitierte Anwendbarkeit des Vorgehens bewertet. Das minimal-invasive „Port-Access™-Verfahren“ (passagere endovasculäre Okklusion der Aorta ascendens durch einen Ballonkatheter) und das sog. „MICRO-Verfahren“ (sog. Chitwood-Klemme zur Aortenokklusion) gelten als gleichwertig.

### ICM/DCM-Patienten und MK-Rekonstruktion

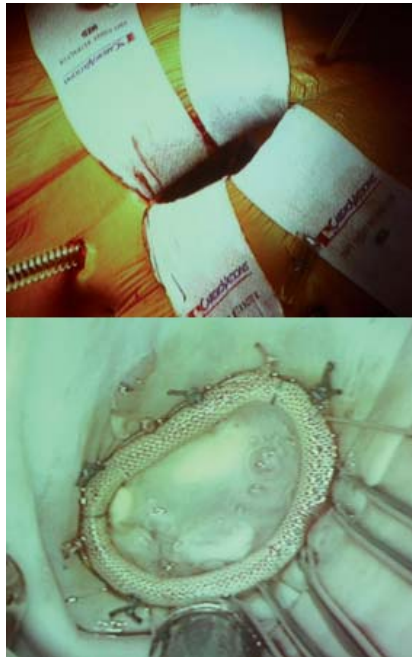Das Durchschnittsalter der MK-Patienten mit ICM- oder DCM-bedingter hochgradiger MI (2001–2008; n=204) betrug in unserer Klinik 68 Jahre, der Anteil männlicher Patienten überwog. Die Patienten befanden sich im klinischen Stadium  $3.4 \pm 0.5$  (NYHA = New York Heart Association) und hatten eine LV-Ejektionsfraktion (LVEF) von  $31 \pm 9$  (11–45) Prozent. Bei 169 Patienten (83 Prozent) bestand eine chronisch ischämische Genese, bei 35 Patienten (17 Prozent) lag eine dilatative Kardiomyopathie vor; bei 144 ICM-Patienten war eine zusätzliche Koronarrevaskularisation im Sinne einer Bypassoperation erforderlich, bei 55 Patienten erfolgten des weiteren insgesamt 73 weitere chirurgische Maßnahmen (Tricuspidalklappenrekonstruktion, Ablation bei permanentem VHF oder eine Aortenklappenoperation); elf Prozent der Eingriffe waren Reoperationen.

In allen Fällen konnte im intraoperativen TEE ein gutes Rekonstruktionsergebnis dokumentiert werden (MI-Grad präoperativ:  $3.6 \pm 0.5$ ; postoperativ:  $0.4 \pm 0.4$ ). Die durchschnittliche Operationszeit

betrug  $180 \pm 23$  (119–297) Minuten, die Patienten verblieben  $6 \pm 5$  (2–39) Tage an einer zentralen Monitorüberwachung (erst Intensivstation, anschließend Intermediate-Care-Station) und wurden nach  $13 \pm 6$  (6–42) Tagen zur weiteren Rehabilitation entlassen. Bei 20 Patienten wurde intraoperativ zur passageren myokardialen Entlastung eine Intraaortale Ballonpumpe (IABP) gelegt, ein Patient erhielt vorübergehend ein Linksherz-Assistensystem. Die perioperative Letalität ( $< 30$  Tage;  $n=204$  ICM/DCM-Patienten) betrug 2.5 Prozent ( $n=5$  kardiale Todesfälle), weitere Komplikationen (Nachblutung, Wundinfektion vorübergehendes neurologisches Defizit, Atemwegsinfekt) lagen unter acht Prozent. Im TTE, das vor der Entlassung durchgeführt wurde, zeigte sich in allen Fällen ( $n=199$ ) ein unverändert gutes Rekonstruktionsergebnis (MI-Grad  $0.5 \pm 0.6$ ). Die längerfristige mittlere Follow-up-Zeit (6–72 Monate) von 176 Patienten (28 noch fehlend) betrug  $30 \pm 16$  Monate; 93 Prozent der Patienten ( $n=163$ ) hatten überlebt (klinisch NYHA-Stadium  $1.5 \pm 0.6$ ) und wiesen im Echokardiogramm lediglich eine MI Grad  $0.7 \pm 0.7$  auf ( $p < 0.0005$  im Vergleich zu präoperativ). bei 87 Prozent war eine MI 0–1 ( $n=142$ ), bei 12 Prozent eine MI 2 ( $n=19$ ) und bei nur 1 Prozent ( $n=2$ ) eine MI 3 (Indikation zur Re-Operation) nachzuweisen.

### Signifikante klinische Verbesserungen

In der Gesamtgruppe verbesserten sich sämtliche linksventrikulären end-systolischen/end-diastolischen Dimensionen/Volumen-Indices und die LVEF signifikant ( $p < 0.0005$ ). Die LVEF war 30 Monate postoperativ auf  $38 \pm 10$  Prozent angestiegen. Prädiktiv für ein kontinuierliches postoperatives sog. „Reverse Remodeling“ waren eine ischämische Genese und eine gleichzeitige Koronarrevaskularisation. Der oben beschriebene myo-



**Abb. 4: Minimal-invasive MKR und endoskopische Implantation eines dreidimensionalen asymmetrischen Ringes bei chronisch ischämischer MI (hier als Re-Operation bei Z.n. koronarer Bypass-Operation).**

kardiale Benefit war hingegen bei DCM-Patienten trotz signifikanter klinischer Verbesserung nicht nachzuweisen. Insbesondere das Konzept der Implantation dreidimensionaler MK-Anuloplastieringe zeigte exzellente Kurzzeitergebnisse mit einem MI-Grad von  $0.3 \pm 0.5$  nach  $13 \pm 6$  Monaten. Im Vergleich zu den mittels zweidimensionalen Ringen erfolgten Downsizing-Prozeduren war die resultierende MK-Öffnungsfläche signifikant größer ( $3.1 \pm 0.8 \text{ cm}^2$  vs.  $2.8 \pm 0.6 \text{ cm}^2$ ), ohne dass sich jedoch ein zusätzlicher, klinischer Vorteil nachweisen ließ. Es kann jedoch bereits zum gegenwärtigen Zeitpunkt festgestellt werden, dass geometrisches, dreidimensionales Ringmaterial (eine adäquate Indikationsstellung

vorausgesetzt) bei Kardiomyopathiepatienten und hochgradiger MI offenbar zu sehr guten Resultaten führt, die ähnlich positiv wie die Ergebnisse nach konventionellem, zweidimensionalem Downsizing einzuschätzen sind und zusätzlich noch eine etwas größere MK-Öffnung bewahren. Das postoperative Antikoagulationsschema sieht bei stabilem Sinusrhythmus und guter LV-Funktion eine Marcumargabe für maximal drei Monate vor, bei Risikopatienten kann der INR-Level etwas höher liegen, oder eine zusätzliche Gabe von ASS erfolgen, ggf. eine Dauerantikoagulation durchgeführt werden.

### Zusammenfassung

Ein rekonstruktives chirurgisches Vorgehen bei hochgradigen MK-Vitien ist bei chronisch ischämischen und DCM-bedingten MK-Erkrankungen praktisch ausnahmslos möglich. Die konsequente Behandlung von begleitender relevanter TI, permanentem VHF und einer signifikanten KHK ist bei vielen Patienten ein wichtiger Teil der dringend notwendigen herzchirurgischen Maßnahmen. Verlässliche Rekonstruktionsmethoden unter Verwendung zwei- und dreidimensionaler (geometrischer) Anuloplastieringe haben zu einer Minimierung des operativen Risikos und verbesserten individuellen Langzeitergebnissen bei schweren chronisch ischämischen und DCM-bedingten MK-Fehlern geführt.

#### Literatur bei den Verfassern

Dr. Stephan Geidel ist Oberarzt und Facharzt für Herzchirurgie, die Autoren arbeiten im Hanseatischen Herzzentrum, Abteilung für Herzchirurgie, Asklepios Klinik St. Georg (Chefarzt Prof. Dr. Jörg Ostermeyer, sein Stellvertreter ist PD Dr. Michael Laß)  
Kontakt zu den Autoren über E-Mail: [st.geidel@asklepios.com](mailto:st.geidel@asklepios.com)